Aus der chirurgischen Abteilung
des allgemeinen Krankenhauses Hamburg-St. Georg (Oberarzt Dr. Wiesinger).

12

Über einen Fall

von

intra- und extracraniell gelegenem Echinococcus.

Inaugural-Dissertation

zur

Erlangung der Doktorwürde

der

medizinischen Fakultät

der

Königl. Christian-Albrechts-Universität zu Kiel

vorgelegt von

W. Schlagintweit
Sekundärarzt.

LEIPZIG,
Druck von J. B. Hirschfeld
1905.

Aus der chirurgischen Abteilung
des allgemeinen Krankenhauses Hamburg-St. Georg (Oberarzt Dr. Wiesinger).

Über einen Fall

von

intra- und extracraniell gelegenem Echinococcus.

Inaugural-Dissertation

zur

Erlangung der Doktorwürde

der

medizinischen Fakultät

der

Königl. Christian-Albrechts-Universität zu Kiel

vorgelegt von

W. Schlagintweit
Sekundärarzt.

LEIPZIG,
Druck von J. B. Hirschfeld
1905.

No. 77.

Rektoratsjahr 1904/05.

Referent: Dr. **Helferich.**

Zum Druck genehmigt:

Dr. **Graf Spee,**
z. Z. Dekan.

Im Jahre 1903 kam auf der chirurgischen Abteilung des Allgemeinen Krankenhauses Hamburg St. Georg ein Fall von Echinococcus zur Beobachtung, der sowohl durch seine Lokalisation als auch durch die Heftigkeit seiner Erscheinungen und vor allem durch das günstige Heilungsresultat, welches durch die Operation erzielt wurde, besonderes Interesse bietet.

Aus diesen Gründen dürfte es wohl angemessen erscheinen, wenn wir diesen Fall in nachfolgender Arbeit der Öffentlichkeit übergeben.

Zunächst lassen wir die Krankengeschichte folgen:

Die Patientin L. L., 20 Jahre alt, kam am 24. März 1903 hier zur Aufnahme.

Die Anamnese war kurz folgende:

Als Kind litt Patientin häufig an Pneumonie, sonst war sie stets gesund. 3 Tage vor ihrer jetzigen Erkrankung bemerkte Patientin plötzlich Schmerzen in der rechten Nackengegend. Schluckbeschwerden, Mattigkeit, Fieber fehlten. Tags darauf verspürte Patientin heftige Leibschmerzen. Menses stets regelmäßig. Mit 16 Jahren bekam Patientin Ausschlag am ganzen Körper. Seit $^1/_2$ Jahre Fluor. Geschlechtsumgang mit verschiedenen Männern concediert.

Die Untersuchung ergab:

Kräftig gebautes Mädchen in gutem Ernährungszustand mit normaler Körpertemperatur. Die Zunge ist nicht belegt; die Rachenorgane sind nicht gerötet. Die rechten Unterkieferdrüsen sind geschwollen, in der rechten Nackenseite bestehen ausstrahlende Schmerzen, besonders in der Gegend des Nervus occipitalis rechts. Die rechte Nackenfurche ist verstrichen und

druckempfindlich. Die inneren Organe sind ohne pathologischen Befund. Das Sensorium ist völlig frei. Der Puls ist regelmäßig, 84 in der Minute. In den nächsten Tagen stellte sich wiederholtes Erbrechen ein, ohne nachweisbare Ursache.

Am 14. April konnte eine deutliche Vermehrung der Nackenschwellung und Fluktuation an dieser Stelle nachgewiesen werden. Eine Probepunktion blieb resultatlos.

23. April. Heute klagt Patientin über heftiges Schwindelgefühl, Schwerhörigkeit, Kopfschmerz, und zwar sollen die Schmerzen hauptsächlich dann auftreten, wenn die Patientin geht oder in Bewegung ist. Außerdem fällt der Patientin auf, daß ihr Sehvermögen in letzter Zeit nachgelassen hat, und daß sie in der letzten Zeit sehr vergeßlich geworden ist.

Die ophthalmologische Untersuchung (auf die wir weiter unten

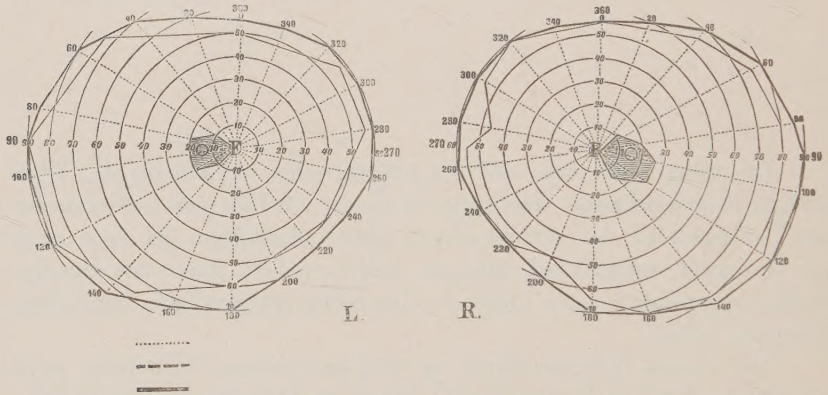

Fig. 1.

noch ausführlicher zu sprechen kommen) zeigte eine deutliche Stauungspapille.

Die Untersuchung des Nervensystems ergab keinerlei Anhaltspunkte für eine Erkrankung desselben.

Mit dem Perimeter läßt sich beiderseits eine konzentrische Einschränkung des Gesichtsfeldes, links etwas mehr als rechts, feststellen, außerdem ein ziemlich zentral gelegenes bitemporal hemianopisches Skotom. Es war demnach der gekreuzte Faserbestandteil des papillomaculären Faserbündels von beiden Nerven her alteriert.

Von der enorm verbreiterten, sehr hohen und mit Haemorrhagien besetzten Papille zieht ein dreieckiges, aus gelblich-weiß degenerierten Zügen bestehendes Feld bis zur Macula, links stärker als rechts ausgeprägt.

Aus diesen genauen ophthalmologischen Beobachtungen, welche von Herren Dr. Wilbrand und Sänger vorgenommen wurden, wurden nun

folgende Schlüsse gezogen: Die Stauungspapille konnte entweder zurückgeführt werden auf ein beschränkendes Moment im Schädelinnern (eventuell einen Tumor), oder, falls Lues angenommen werden durfte, auf eine doppell seitige periphere, vielleicht von der Schädelbasis fortgeleitete Neuritis des Sehnerven ausgehand vom Chiasma, vielleicht eine gummöse Meningitis. Die Herabsetzung der zentralen Sehschärfe ist wohl auf die hochgradige Stauungspapille zurückzuführen. Daneben zeigte aber der Gesichtsfeldbefund (vgl. beigegebene Gesichtsfeldaufnahmen) ein auf die makuläre Partie der temporalen Gesichtsfeldhälften je eines Auges beschränktes, mit dem Fixierpunkt abschließendes, sogenanntes zentrales bitemporales hemianopisches Skotom, welches mit Sicherheit auf eine Erkrankung des Chiasmas hinwies und zwar an einer Stelle, an welcher die beiden, aus sich kreuzenden Fasern bestehenden Bestandteile des papillo-makulären Faserbündels, isoliert afficiert werden konnten. Diese Stelle liegt aber (vgl. Wilbrand, Sänger) in

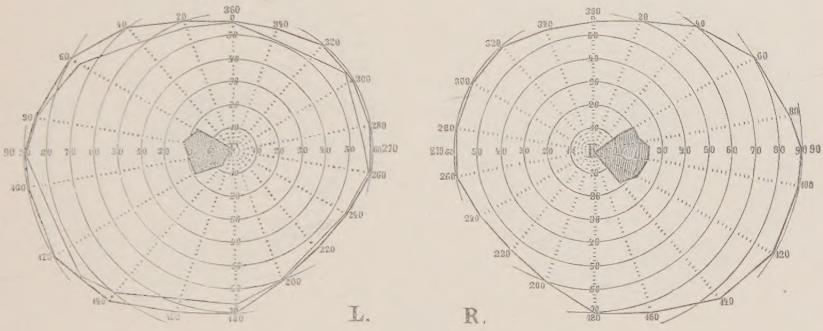

L. R.

Fig. 2.

der hinteren oberen Partie des Chiasma, unmittelbar unter dem Boden des Recessus vom III. Ventrikel.

Da nun bekanntermaßen temporale Hemianopsie resp. Erkrankung des Chiasma sehr häufig bei cerebraler Lues gefunden werden, so lag nahe, diese Gesichtsfelderscheinungen und die beiderseitige Stauungspapille und diesen entzündlichen Tumor an der rechten Schläfenseite auf eine luetische Affektion umsomehr zurückzuführen, als von der betreffenden Patientin ein Geschlechtsumgang mit verschiedenen Personen zugegeben war, und dieselbe litt an Fluor, hatte Ausschlag und somit konnte die temporale Geschwulst vielleicht als Periostitis gummosa aufgefaßt werden. — Nachdem jedoch nach Vornahme einer energischen antiluetischen Kur der Prozeß absolut progressiv geblieben war, mußte dieses ätiologische Moment fallen gelassen werden. Dann drängte sich bei den offenbaren Erscheinungen von Gehirndruck die Diagnose eines Tumors auf (intracraniell, der vielleicht nach außen durchgewachsen war), wobei alsdann jene in steter Vergrößerung begriffenen temporal hemianopischen Scotome entweder auf eine Tumorme-

tastase an der erwähnten Stelle, oder auf einen Hydrocephalus internus zurückgeführt werden mußte, durch welchen ein Druck auf dem Boden des Recessus des III. Ventrikel und somit auf die gekreuzten Faserbestandteile des papillomakularen Faserbündels beiderseits ausgeübt hätte werden können. So mußte man sich, bei der bedrohlichen Abnahme des Sehvermögens (Patientin konnte auch grobe Schrift nicht mehr lesen) zur Öffnung der Schädelhöhle entschließen. Der Ort zum Eingehen in die Schädelhöhle war gegeben und zwar an der Stelle, an der sich, wie eingangs erwähnt, ein sich langsam vergrößernder, Fluktuation zeigender Tumor gebildet hatte, nämlich: hinter dem rechten Ohr.

Die Vermutung, daß es sich um einen intracerebralen Tumor handle, der auf das Chiasma drücke, trat wieder in den Vordergrund.

Am 20. Mai 1903 wurde dann von Herrn Oberarzt Dr. Wiesinger die Freilegung der hinter dem linken Ohr befindlichen Geschwulst und die

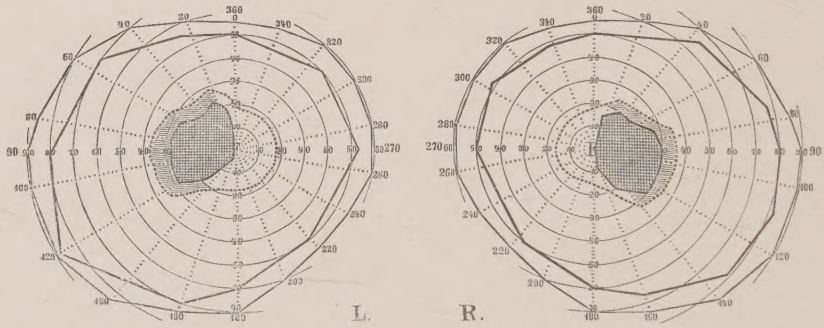

L. R.

Fig. 3.

Eröffnung der Schädelhöhle vorgenommen. Die Operation lieferte einen außerordentlich seltsamen Befund:

Nach Freilegung der Geschwulst durch Incision in das Ligamentum nuchae stellte sich eine große Blase von weißlicher Farbe dar, deren Inhalt eine Unzahl kleiner Bläschen, suspendiert in einer serösen Flüssigkeit, enthielt. Die noch während der Operation vorgenommene Untersuchung des Blaseninhalts ließ deutlich Echinococcushäkchen nachweisen. Der Schädelknochen zeigte in der ganzen Ausdehnung, soweit ihn der Echinococcus ergriffen, feinste Usuren, ohne daß an irgend einer Stelle ein deutliches, für eine dünne Sonde durchgängiges Loch, welches in das Innere der Schädelhöhle führen würde, sich finden ließe. Da, wie aus dem ophthalmologischen Befund zur Evidenz bewiesen war, auch ein raumbeschränkendes Moment im Schädelinnern vorhanden sein mußte, so wurde mit dem Meißel in der Ausdehnung des außerhalb des Schädels sich befindenden Echinococcus eine Trepanation gemacht. Kaum war der Knochen emporgehoben, so quollen gelblich-dickflüssige Massen mit zahlreichen Echinococcusbläschen aus dem Schädelinnern heraus. Es wurde nun der Knochen

soweit entfernt, als Bläschen zu sehen waren. So war schließlich ein Defekt des Schädeldaches entstanden, dessen Basis oberhalb des Sinus transversus dexter lag, dessen linke Grenze etwas über den Sinus longitudinalis hinausreichte und dessen rechte Grenze der Processus mastoideus bildete. Die Echinococcusbläschen lagen sämtlich extradural und die Dura selbst zeigte an einzelnen Stellen rauhe Granulationen. Durch die Echinococcusbläschen war die damit befallene Stelle des Gehirns ziemlich erheblich komprimiert worden.

Der Wundverlauf war, mit Ausnahme eines sehr rasch verlaufenden Erysipels, welches auch über die freigelegte Dura zog, ein sehr guter. Nach 18 Tagen hatte sich das Sehvermögen der Patientin bereits soweit gebessert, daß sie spontan in der Zeitung zu lesen begann.

Der am 9. Juli von Herrn Dr. Wilbrand erhobene Augenbefund war folgender:

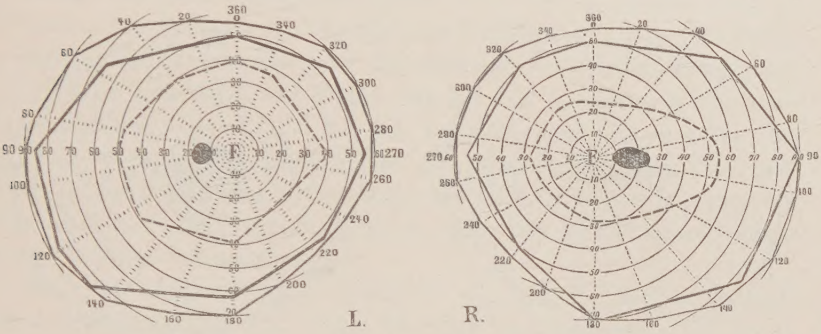

L. R.

Fig. 4.

Die Stauungspapille ist fast ganz zurückgegangen die Schwellungszone ist leicht getrübt. Verfettungen der Nervenfasern nach der Macula lutea hin sind noch etwas vorhanden. Die Blutungen und Verfettungen auf der Papille waren gänzlich verschwunden. Eine Funktionsprüfung wurde damals nicht vorgenommen.

Am 24. Juni stand Patientin bereits den halben Tag auf. Sie konnte kleine Schrift lesen, ohne zu ermüden, erkannte auf ziemlich weite Entfernung ihre Umgebung deutlich. Die Heilung der Wunde am Schädel machte bedeutsame Fortschritte. Über der Stelle des Knochendefekts fühlte man leichte Pulsation.

Am 22. August konnte Patientin völlig geheilt entlassen werden mit völlig wiederhergestelltem Sehvermögen. Die Wunden waren sämtlich fest verheilt, nicht schmerzhaft. Über der Haut, welche den Knochendefekt am Schädel deckte, fühlte man geringe Pulsation.

Während des Aufenthalts der Kranken im Allgemeinen Krankenhaus Hamburg-St. Georg wurden verschiedentlich Gesichtsfeldaufnahmen und Augenhintergrunduntersuchungen vorgenommen. Der wichtigste Befund ist wohl derjenige, welcher kurz vor der Entlassung der Patientin erhoben

wurde und welchen wir hier deshalb beifügen. Derselbe zeigt am besten, in wie ungeahnter Weise durch den operativen Eingriff eine völlige Restitutio in integrum des Sehvermögens erzielt worden war. Der Befund wurde am 15. August erhoben. Beiderseits war die Papillengrenze scharf, jedoch war das Nervengewebe noch trüb und verschleiert. Die Netzhaut war auch um die Papillen herum völlig klar und durchsichtig, bis auf eine Strecke, die von der Papille angefangen und nach der Macula zugespitzt, weiße Flecke auf einem dreieckigen Felde in der Faserschicht der Netzhaut zeigte.

Jene zwischen der Papille und der Macula lutea gelegenen dreieckigen Partie, mit weißlichen Plaques in der Retinalsubstanz, kann nun insofern nicht als Ursache jenes bitemporal-hemianopischen Skotoms herangezogen werden als

I. es nicht ersichtlich ist, warum denn gerade im Fixierpunkt am ver-

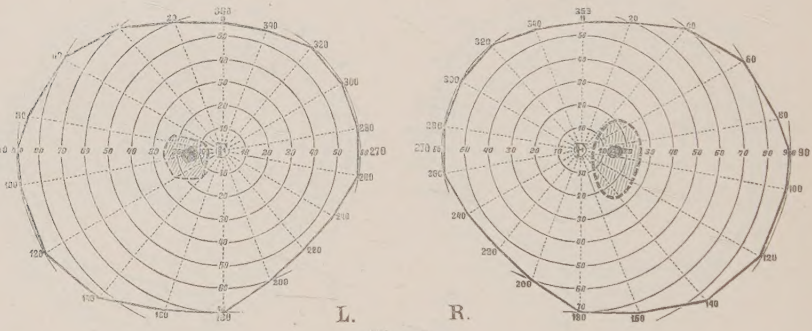

L. R.

Fig. 5.

tikalen Meridian auf beiden Augen jene Funktionshemmung auf der Sehbahn Halt gemacht haben sollte,

II. weil nach der Trepanation die Gesichtsfelddefekte sowie die Stauungspapille sehr rasch sich zurückbildeten, die Plaques in der Retina jedoch noch relativ lange fortbestanden, ja selbst 3 Monate nach erfolgter Operation und nach dem Verschwinden der Gesichtsfelddefekte in noch erkennbarer Weise sichtbar waren. Die Papille war in einem ganz schmalen Streifen der temporalen Hälfte atrophisch verfärbt, sonst erwies sich die Papille gesund rötlich gefärbt.

Die Sehschärfe war fast völlig normal.

Die Gesichtsfeldaufnahme von diesem Tage der Untersuchung füge ich ebenfalls der Arbeit bei.

Nachzutragen ist noch: daß die pathologisch-anatomische Untersuchung des entfernten Knochenstückes eine chronische Ostitis in der Umgebung des Echinococcus nachweisen ließ.

Die Diagnose in diesem Falle vor der Operation zu stellen, war, um dieses nur kurzweg im voraus festzulegen, aus verschiedenen

Gründen nicht möglich. Die Punktion der vor dem rechten Ohre sich befindenden Geschwulst war, wie eingangs erwähnt, nicht von Erfolg begleitet gewesen. Das geringe Punktat, das gewonnen wurde, enthielt zwar Leukocyten und Erythrocyten, aber keine Kristalle oder gar Skolices. Die Erscheinungen von seiten des Zentralnervensystems (Stauungspapille, Gesichtsfeldeinschränkungen) weisen nun, wie ebenfalls eingangs erwähnt, auf ein raumbeschränkendes Moment im Schädelinnern hin, über dessen histologische Beschaffenheit jedoch bestimmte Ansichten nicht ausgesprochen werden konnten. Dazu kommt noch, daß in unserer Gegend, wie überhaupt in Europa der Echinococcus eine immerhin seltene Erkrankung ist. So fand Neisser in einer Zusammenstellung von 738 Fällen von Echinococcen nur in 7 Prozent der Fälle Hirnechinococcen und andere Autoren noch in viel geringerer Prozentzahl von Ehinococcenerkrankung das Cerebrum in Mitleidenschaft gezogen. In der Statistik der Mecklenburgischen Ärzte findet sich unter 183 Fällen nur ein Fall von Hirnechinococcus. Nach Statistik von Frey ist die Verhältniszahl des jeweilig betroffenen Organes folgende: Leber 47 Proz., Nieren 10 Proz., dagegen Schädelhöhle nur 9 Proz. Seydel fand unter 100 Hirntumoren keinen Echinococcus; auch v. Beck konnte unter 50 Hirngeschwülsten keinen Echinococcus nachweisen.

In einer Argentinischen Statistik von Vegas und Cranwell bilden die Hirncysten 2,37 Proz. aller Echinococcussysten. Thomas fand unter 2000 Fällen 4 Proz., jedoch waren die Patienten fast stets Kinder. Aus einer Statistik von Oliver, welche das Krankenmaterial eines größeren Krankenhauses in Montevideo zu grunde legt, ergibt sich folgendes Resultat: von 19635 Patienten litten 105 an Echinococcuscysten, also je 1 Fall auf 187 Patienten. Nach einer Statistik von Gangolphe betrafen von 52 Echinococcen des Knochens nur 1 den Schädel, davon saßen 3 im Frontale, 1 die Keilbeinhöhle füllend im Sphenoidale. In allen Fällen war die Cyste eine multiculäre.

Die mir in der Literatur zugänglich gewesenen Veröffentlichungen von Echinococcus cerebri zeigten fast alle, daß die Diagnose Hirnechinococcus, ohne daß eine Usur des Knochens eingetreten wäre, nur in ganz seltenen Fällen vor der Operation mit Sicherheit gestellt war. So gibt Jacob einen Fall an, in dem es ihm gelungen war, durch Lumbalpunktion Echinococcusskolices in dem Liquor cerebrospinalis festzustellen bei einem Patienten, der seit Monaten an Hirnaffektionen litt.

Viel einfacher gestalten sich die Verhältnisse, wenn bei einer

intracraniell bestandenen Echinococcusblase der dieser Blase anliegende Teil des Schädelknochens durch ständigen Druck langsam zerstört wird und der Echinococcus durch den entstandenen Schädeldefekt durchwandernd unter die Haut tritt und hier dann als fluktuierende Geschwulst zu tage kommt.

Auch hiervon sind in der Literatur mehrere Fälle angeführt. (Westphal, Mouline, Holschen.)

Über einen sehr interessanten Fall von Echinococcus des Stirnhirns berichtet Francke in einer genauen Arbeit, in welcher die Diagnose Echinococcus des rechten Stirnhirns vor der Operation gestellt und durch die Operation bestätigt ward.

Auch in der Orbita sind Echinococcuscysten beobachtet, so von v. Graefe, Saemisch, Weeks und Wagemann.

Auch in den Tränendrüsen wurde der Parasit einmal gefunden.

Ein sehr interessanter Fall von Echinococcus des Kleinhirns ist von Sonnenburg bekannt gegeben. Ein Patient, der vor seiner Hirnerkrankung an einem Aneurysma der Arteria axillaris, welches ebenfalls durch Echinococcusblasen bedingt war, erkrankt war, ging später an einem Echinococcus des Kleinhirns zugrunde; in diesem Fall hat sicher eine Verschleppung durch die Blutbahn ins Kleinhirn stattgefunden.

Die Form, in welcher der Echinococcus sich im Gehirn vorfindet, ist verschieden. Er kommt sowohl als isolierte Geschwulst, als auch in mehreren Exemplaren vor, bis zu 100 sind in einem Falle gefunden worden. Der Lieblingssitz ist wohl zwischen den Häuten und dem gegenüberliegenden Schädelknochen, zuweilen werden auch die Hirnsubstanz und die Ventrikel mit ergriffen. In bezug auf die Größe sind solche von Haselnußgröße bis Mannsfaustgröße zur Beobachtung gekommen.

König schreibt in seinem Lehrbuch der speziellen Chirurgie in betreff der Häufigkeit der Lokalisation der Echinococcengeschwülste am Schädel folgendes: Echinococcusgeschwülste sind am Schädel in seltenen Fällen beobachtet worden. Zunächst hat Guttmann eine cystische Geschwulst der weichen Schädeldecken gesehen, welche sich bei der Incision als Echinococcus herausstellte. Etwas häufiger sind die Echinococcen in den Schädelknochen zur Beobachtung gekommen. Wohl noch etwas häufiger sind Echinococcen im Schädelinnern, bald zwischen Dura und Knochen, den Schädel ähnlich wie die Sarkoma der Dura zum Schwund bringend und auf der Außenseite als fluktuierende Geschwülste zum Vorschein kommend, bald unter der Dura und nach dem Gehirn sich ausbreitend.

Der von uns beobachtete Fall von Gehirnechinococcus ist nun in verschiedener Hinsicht besonders interessant.

Die 20jährige Patientin war bis 3 Tage vor ihrer Aufnahme im Krankenhaus völlig wohl und konnte ihrer Beschäftigung als Dienstmädchen zur vollen Zufriedenheit ihrer Herrschaft nachgehen. An diesem Tage traten plötzlich Schmerzen auf in der Nackengegend. Patientin fühlte Beschwerden beim Schlucken, Mattigkeit und Leibschmerzen. Dieses Krankheitsgefühl führte sie erst ärztlicher Behandlung zu. Das einzige Moment, welches bei der späteren Untersuchung vielleicht auf das Leiden hinwies, war die Angabe der Patientin, daß sie mit 16 Jahren einen Ausschlag gehabt habe und geschlechtlichen Umgang mit Männern gepflogen hatte und dadurch der Verdacht auf eine luetische Erkrankung geweckt werden mußte.

Bei der Untersuchung, kurz nach der Aufnahme der Patientin im Krankenhause, konnte irgend etwas Pathologisches nicht gefunden werden. Die inneren Organe ergaben völlig normalen Befund, das Sensorium war völlig frei, die Pupillen reagierten prompt, das Sehvermögen zeigte keine auffallenden Defekte, nur eine kleine Schwellung in der Gegend der Nackendrüsen ließ sich nachweisen. Nachdem die Patientin 4 Wochen lang im Krankenhause beobachtet war, klagte sie über heftiges Schwindelgefühl, Schwerhörigkeit (woran Patientin früher nie gelitten haben will), Kopfschmerzen, welche hauptsächlich beim Gehen auftraten, und außerdem, was uns die Hauptsache scheint, über stetes Abnehmen des Sehvermögens in der kurzen Zeit ihres Aufenthaltes im Krankenhause und über zunehmende Vergeßlichkeit.

Der am 23. April aufgenommene ophthalmologische Befund, der bereits genau geschildert ist, zeigte dann die hochgradige Veränderung des Nervus opticus, und die perimetrische Untersuchung ergab dann den in der Tabelle angezeigten Gesichtsfelddefekt.

Die Entscheidung, ob es sich hier um einen Tumor, ein Gumma oder sonst ein das Schädelinnere raumbeschränkendes Moment handle, war selbstverständlich äußerst schwer, auch dann noch, als eine gründliche antiluetische Kur keinerlei Erfolg zeigte. Dazu kam noch, daß die Geschwulst am Nacken, die ja einzig Aufschluß hätte geben können, ob es sich um einen Echinococcus handle, zwar etwas größer wurde, daß aber sämtliche Punktionsversuche resultatlos blieben, daß der Knochen unter der Haut der Geschwulst fühlbar blieb und daß die Geschwulst auf Druck nicht verschwand. Die stets zunehmende Schwächung des Sehvermögens gab die Veranlassung zur Operation,

da mit Sicherheit angenommen werden mußte, daß im Schädelinnern ein raumbeschränkendes Moment vorhanden sei.

Den wichtigsten Befund in diesem Falle lieferte aber die Operation. Es fand sich an der Außenfläche des Schädeldaches ein großer Echinococcussack, der alle für einen Echinococcus charakteristischen Merkmale enthielt, der am äußern Knochen eine Ostitis hervorgerufen hatte, und trotzdem war es nicht möglich, auch mit den feinsten Sonden ein Foramen zu finden, durch das man in das Innere des Schädeldaches hätte gelangen können. Auch die anatomische Untersuchung des ausgemeißelten Knochenstückes, welche Herr Dr. Simmonds vorzunehmen die Güte hatte, ergab nur die Diagnose: chronische Ostitis in der Umgebung des Echinococcus.

Da bei der Operation diese äußere Geschwulst keine genügende Erklärung abgab für den ophthalmologisch objektiv festgestellten Befund, so mußte notwendig angenommen werden, daß innerhalb der Schädelhöhle pathologische Veränderungen vorhanden sein müßten, und da die äußere Geschwulst einen Echinococcus ergab, so war es das Wahrscheinlichste, für das innerhalb des Schädels gelegene raumbeschränkende Moment ebenfalls eine Echinococcusgeschwulst anzunehmen. Da gleichzeitig die Untersuchung ergeben hatte, daß dieses raumbeschränkende Moment wesentlich auf einen Druck in der Gegend des Occipitallappens bezogen werden mußte, so schien es berechtigt trotz Fehlens einer direkten Kommunikation, hier direkt durch den Knochen einzugehen. Der Befund entsprach diesen Erwartungen völlig, denn gerade an dieser Stelle fand sich ein ausgebreiteter Echinococcusherd.

Die Größe des durch die Operation entstandenen Defektes des Schädelgewölbes zeigt am besten, in wie großer Ausdehnung das Cerebrum durch die intracerebral gelegenen Echinococcus komprimiert worden ist.

Das Außergewöhnliche in diesem Falle ist, daß ein extra- und intracranieller Echinococcus sich bei der Operation vorfand, sowohl intra- wie extracraniell an derselben Stelle, ohne daß auch nur im geringsten eine Kommunikation von außen nach innen oder umgekehrt sich nachweisen ließ.

Nur die Annahme kann uns für den Befund eine Erklärung verschaffen, daß der Echinococcus zunächst intracraniell gelegen hat und dann auf dem Wege der Blutbahn, ohne eine Usur oder Zerstörung des Knochens zu verursachen (vielleicht durch ein Emissarium santorini), an die Außenseite des Schädeldaches verschleppt wurde und so den zuerst als Drüse angesprochenen Tumor vortäuschte.

Als direkte Folgen des operativen Eingriffes in chirurgischer Beziehung ist in diesem Falle anzuführen, daß

I. die schweren Erscheinungen, welche die Patientin vor der Operation zeigte, sich rasch zurückbildeten, daß der Kräftezustand der Patientin wuchs und daß

II. das ganze psychische Verhalten der Patientin ein anderes wurde, sie wurde lebens- und arbeitsfroh, zeigte Interesse an ihrer Umgebung,

III. wurde durch den rechtzeitigen operativen Eingriff die Patientin vor schwererer Schädigung ihrer Gesundheit bewahrt. Der Erfolg der Operation war in diesem Falle so ausnahmsweise günstig, daß die Patientin bereits nach Ablauf eines Vierteljahres ihre volle Arbeit wieder aufnehmen konnte.

Als Resultat des chirurgischen Eingriffs in ophthalmologischer Hinsicht wäre hier anzuführen:

I. Die Abhängigkeit der beiderseitigen Stauungspapille von der Zunahme des intracraniellen Druckes, denn die rasche Rückbildung der hochgradigen Stauungspapille binnen 18 Tagen, bis zur Norm, läßt eine bestehende Entzündung als solche ausschließen. Bei der extraduralen Lage ist auch der Übergang von Entzündungserregern in die Cerebrospinalflüssigkeit, durch welche die Stauungspapille hätte erklärt werden können, nicht anzunehmen, deshalb hatte die Patientin auch nie Fieber.

II. Die Tatsache, daß mit dem Ausschlusse eines extra- und intraduralen Tumors, und bei dem raschen Verschwinden des temporal-hemianopischen Gesichtsfelddefektes, weder eine Tumormetastase, noch ein entzündlicher Vorgang (luetische Erkrankung, Meningitis, Encephalitis) jene Gesichtsfelddefekte und Stauungspapille hervorgerufen haben konnten.

Daß III. die Stauungspapille und Gesichtsfelddefekt auf die Zunahme der Cerebrospinalflüssigkeit im Schädelinnern und speziell auf einen vermehrten Druck im III. Ventrikel, respektive auf dem Boden des Recessus zurückgeführt werden mußten, weil mit dem Aufhören des pathologisch gesteigerten, intracraniellen Druckmoments jene beiden vorhin erwähnten ophthalmologisch-pathologischen Symptome sehr rasch in Wegfall kamen.

Zum Schlusse erübrigt mir noch die angenehme Pflicht, Herrn Oberarzt Dr. Wiesinger für die gütige Überlassung des Materials und für seine Unterstützung bei der Arbeit, sowie den Herren Dr. Wilbrand und Saenger für ihre liebenswürdige Hilfe meinen verbindlichsten Dank auszusprechen.

Literaturverzeichnis.

1) Oppenheim, Geschwülste des Gehirns, Nothnagel Band IX. 2. 1897. Specielle Pathologie und Therapie.
2) v. Monakow, Gehirnpathologie, Nothnagel Band IX. 1.
3) v. Bergmann, Verletzungen und Erkrankungen der Weichteile und der Knochen des Schädels, Handbuch der praktischen Chirurgie, Band 1. 2. Auflage. 1903. v. Bergmann-Bruns Mikulicz.
4) König, Lehrbuch der speciellen Chirurgie. Band 1. 1898.
5) Mosler und Peiper, Tierische Parasiten, Nothnagel, Specielle Pathologie und Therapie, Band VI. 1894.
6) Franke, Über einen Echinococcus des Stirnhirns von außergewöhnlicher Größe, nebst Bemerkungen über die Operation des Hirnechinococcus. Deutsche Zeitschrift für Chirurgie. Band 67.
7) Orlowski, Zur Casuistik des Echinococcus mit seltener Lokalisation. Zentralblatt für Chirurgie. 1903. S. 1306.
8) Morquio, Sobre quistes hidaticos del cerebro. Zentralblatt für Chirurgie. 1903. S. 104.
9) Jacob, Über einen Fall von Gehirnechinococcus (Fortschritte der Medizin, 1903, Nr. 1) referiert Zentralblatt für Chirurgie, 1903, S. 593.
10) Oliver, Profilaxia de la enfermadad tridatidica, ref. Zentralblatt für Chirurgie. 1903. Nr. 11.
11) Ziehen, Krankheiten des Nervensystems. Handbuch der praktischen Medizin von Epstein und Schwalbe. Band IV. Stuttgart 1900.
12) Sonnenburg, Fall von Echinococcus des Kleinhirns. Berlinische klinische Wochenschrift. 1891. S. 155.
13) Neißer, Die Echinococcuskrankheit. Berlin 1877.
14) Frey, Beitrag zur Lehre der Taenia echinococcus. Dissertation, Berlin 1882.
15) Bruns, Gehirnkrankheiten (Parasiten). Eulenburgs Realencyklopädie. Band VIII. 3. Auflage.
16) Ewald, Echinococcuskrankheit. Eulenburgs Realencyklopädie. Band VI. 3. Auflage.
17) Westphal, Über einen Fall von intracraniellen Echinococcus mit Ausgang in Heilung. Berliner klinische Wochenschrift. 1873, Nr. 18.
18) Mangold, Über den multiloculären Echinococcus und seine Taenia. Berliner klinische Wochenschrift. 1892, Nr. 2 und 3.
19) Kocher, Hirnerschütterung, Hirndruck, chirurgische Angriffe bei Hirnkrankheiten Nothnagel IX. B. III.
20) Wilbrand und Saenger, Neurologie des Auges. Band III. Seite 109.

Lebenslauf.

Ich, Wilhelm Emil Schlagintweit, protestantischer Konfession, bin geboren am 2. Januar 1876 zu Kitzingen in Bayern als Sohn des damaligen Bezirksamtsassessor Dr. Emil Schlagintweit. In Zweibrücken besuchte ich die Volksschule, sodann das humanistische Gymnasium daselbst, welches ich nach Erlangung des Reifezeugnisses 1896 verliefs. Darauf studierte ich zuerst in München Medizin, machte Herbst 1898 die ärztliche Vorprüfung, studierte darauf in Berlin und Kiel, kehrte sodann wieder nach München zurück und erlangte am 12. August 1901 die Approbation als Arzt mit dem Prädikate „gut".